
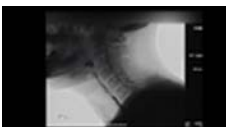




ムービータイトル	サムネイル	サマリー	教科書該当箇所
<p>眼の解剖生理 (5分 11秒)</p> <p>🔊</p>		<p>光の量を調整する虹彩と瞳孔の動きや、水晶体の厚みを変化させるピントの調節について解説する。網膜の構造では、光の刺激を信号に変え視神経を通して脳に伝えるしくみをみる。</p>	<p>1章 眼の構造と機能</p>
<p>視覚の遠近調節 (1分 25秒)</p> <p>🔊</p>		<p>眼球のレンズの役割をする水晶体は、チン小帯の張力により厚みが変わり、遠近調節が行われる。</p>	<p>1章 眼の構造と機能</p>
<p>眼球の動きと神経支配 (2分)</p> <p>🔊</p>			<p>1章 眼の構造と機能</p>
<p>検眼鏡による赤色反射の観察 (50秒)</p> <p>🔊</p>		<p>検眼鏡を用いて少し斜め前から赤色反射を観察する。患者は検眼鏡の光を直視しないようにする。</p>	<p>3章 眼科で行われる検査 ■ 11 眼底検査</p>
<p>視野欠損と視覚路の障害部位 (31秒)</p> <p>🔊</p>		<p>視神経(視覚路)の障害部位と、それによって発生する視野欠損との関係について解説する。</p>	<p>13章 視神経・視覚伝導路の疾患 ■ 4 視覚伝導路の疾患</p>
<p>耳鼻咽喉の解剖生理 (5分 57秒)</p> <p>🔊</p>		<p>外耳で音を集め、中耳で音を増幅し、内耳で音を信号に変え、脳に伝えるしくみや、バランスを保つ平衡覚のしくみや、固有鼻腔と副鼻腔の構造、声門の開閉の動きなどを解説する。</p>	<p>17章 耳鼻咽喉の構造と機能</p>
<p>聴覚伝導路のしくみ (1分 34秒)</p> <p>🔊</p>		<p>聴覚器は外耳、中耳、内耳より構成されており、外耳は耳介と外耳道、中耳・内耳は鼓膜・耳小骨・蝸牛などで構成されている。</p>	<p>17章 耳鼻咽喉の構造と機能</p>

眼／耳鼻咽喉／歯・口腔／皮膚

ムービータイトル	サムネイル	サマリー	教科書該当箇所
<p>平衡覚伝導路のしくみ (1分21秒)</p> 		<p>平衡覚は内耳で認識される。内耳の平衡斑にある平衡砂・平衡膜・平衡毛の動きにより、刺激が神経に伝えられ平衡覚として認識される。</p>	<p>17章 耳鼻咽喉の構造と機能</p>
<p>呼吸と嚥下 (48秒)</p> 		<p>口腔から咽頭までの間は、呼吸のためのはたらきと摂食・嚥下のためのはたらきの両方の機能を有している。呼吸と嚥下、それぞれの動きを理解しよう。</p>	<p>17章 耳鼻咽喉の構造と機能</p>
<p>嚥下内視鏡検査 (VE) (44秒)</p> 		<p>経鼻内視鏡を用いて、嚥下咽頭期の動態を観察する。</p>	<p>19章 耳鼻咽喉科で行われる検査 ■ 8 嚥下機能検査</p>
<p>嚥下造影検査 (VF) (26秒)</p> 		<p>嚥下中の造影物の移動と咽頭喉頭の動きを観察する。</p>	<p>19章 耳鼻咽喉科で行われる検査 ■ 8 嚥下機能検査</p>
<p>歯・口腔の解剖生理 (4分54秒)</p> 		<p>歯と口腔の構造、食物を咀嚼するときの顎関節の動き、顎・顔面部の神経について解説する。</p>	<p>29章 歯・口腔の構造と機能</p>
<p>皮膚の解剖生理 (3分33秒)</p> 		<p>表皮の大部分を占める角化細胞が最下層で分裂し、成熟しながら上方の層へ移行していく皮膚のターンオーバーの動きを紹介する。</p>	<p>39章 皮膚の構造と機能</p>
<p>足の爪のケア (1分49秒)</p> 		<p>足の爪をケアする場合には、爪と皮膚の境目に注意し、皮膚を切らないように注意する。仕上げに爪ヤスリを使って形を整える。</p>	<p>39章 皮膚の構造と機能</p>